

Seguimiento de Paciente Adolescente con Cambios Degenerativos en ATM

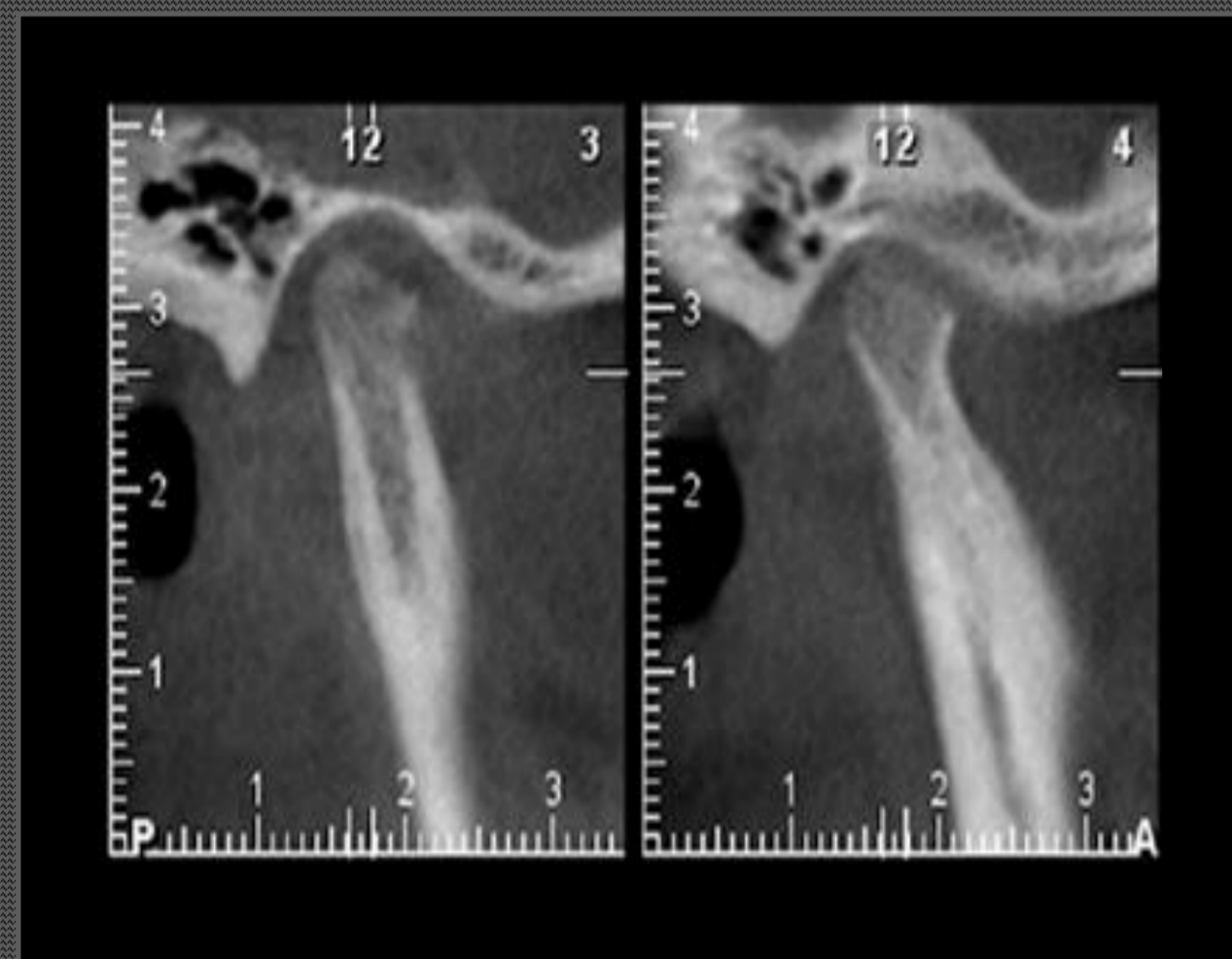
Alvarado BC , Marín JI , Moreno BJ, Araneda LR

Introducción

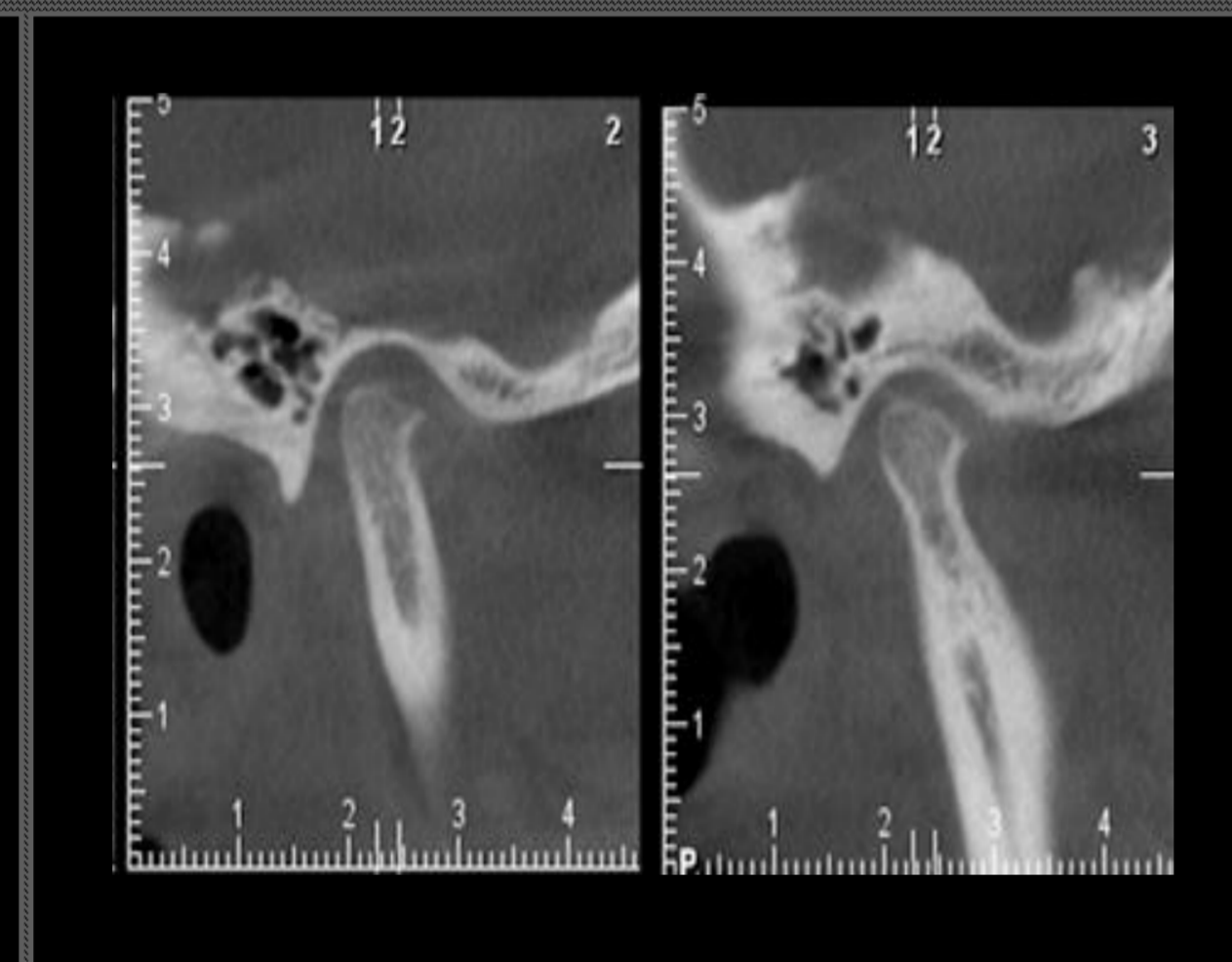
Dentro de las patologías más comunes de la ATM se encuentran los llamados desórdenes internos, definidos como la presencia de tejido intrarticular que interfiere con la función normal de la articulación. El desplazamiento del disco es la alteración más común, pero también se pueden originar por la presencia de cuerpos libres, enfermedades degenerativas o inflamatorias de la articulación y/o la presencia de adherencias. Estas alteraciones pueden determinar la presencia de signos clínicos que incluyen dolor, ruidos articulares y limitación de la apertura bucal en distintos grados. Dependiendo de la severidad de la enfermedad las alternativas de tratamiento pueden incluir terapias no invasivas y mínimamente invasivas, como la artrocentesis, hasta procedimientos de cirugía abierta.

CBCT 2022

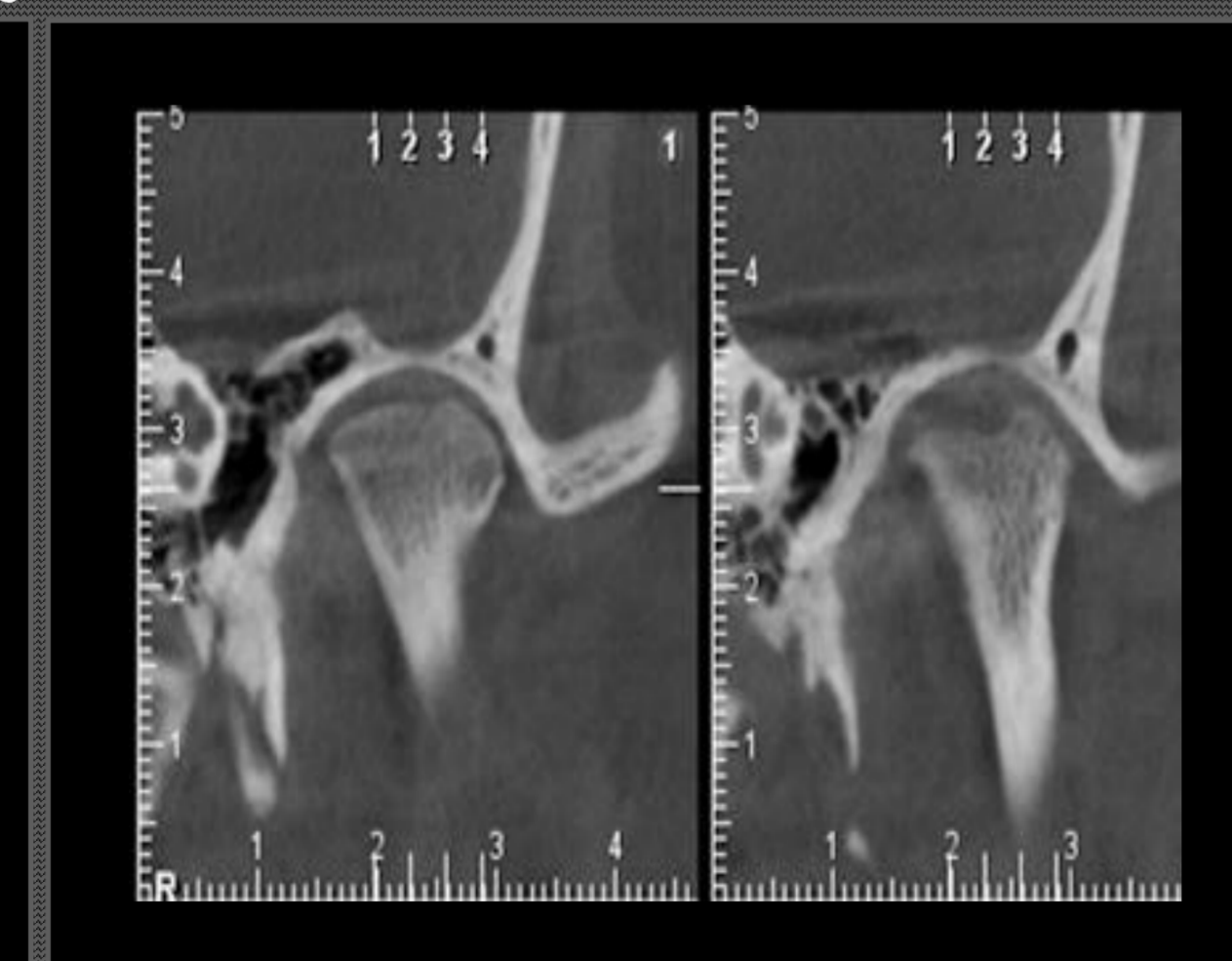
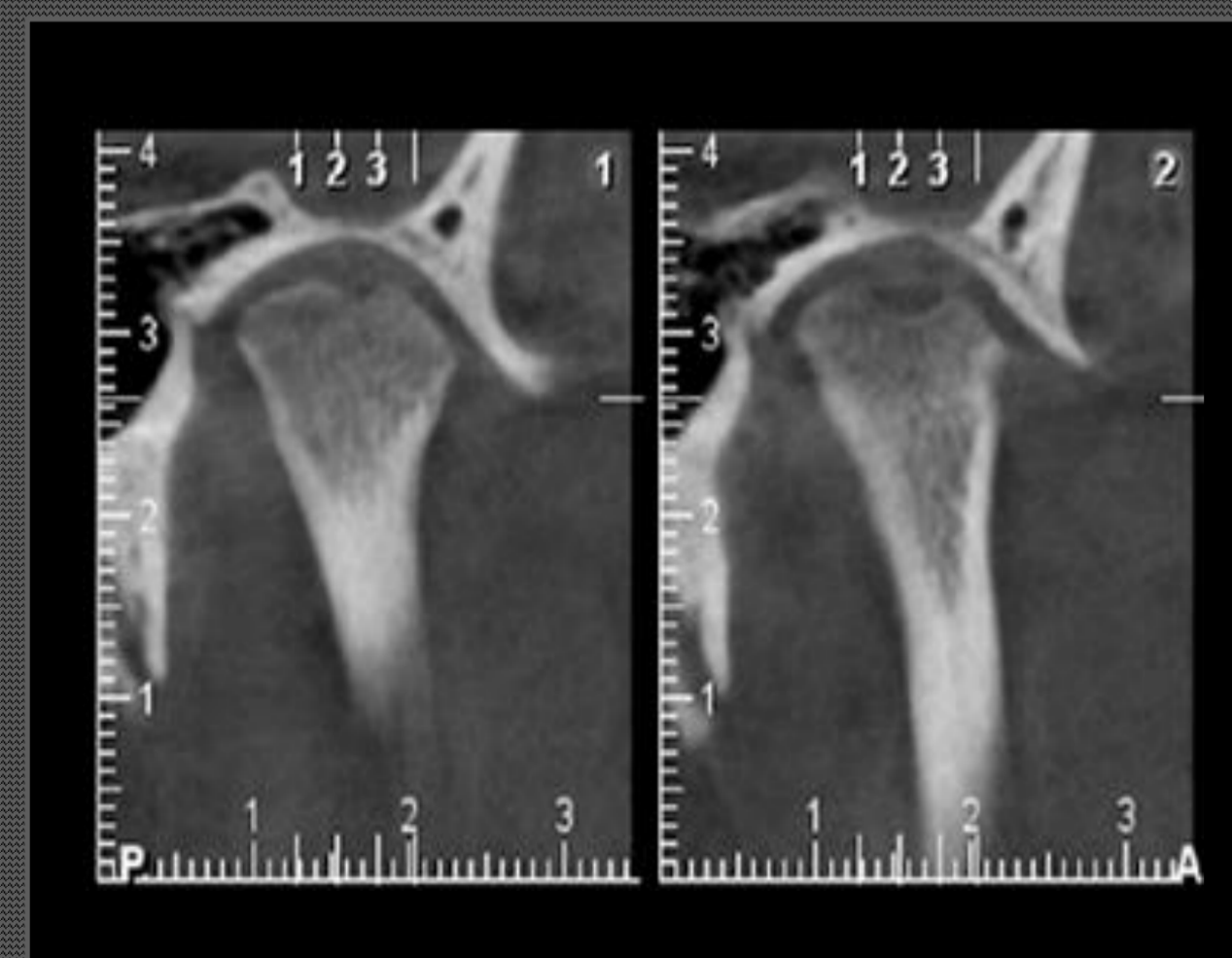
ATM DERECHA



CBCT 2023



ATM IZQUIERDA



Reporte del caso

Paciente de sexo femenino 11 años de edad, sin antecedentes morbosos (reumatología descarta patología de base) en 2021 consulta derivada de TTM para evaluación de cambios degenerativos en ATM bilaterales y posibilidad de artrocentesis.

Al examen se encuentra asintomática, sin ruidos articulares, dinámica conservada, sin desviaciones ni deflexiones, apertura de 30mm con lateralidades conservadas. Se solicita RNM en que se observan alteraciones degenerativas severas: cóndilo derecho aplanado, con osteofito y quiste subcondral en vertiente anterior y cóndilo izquierdo con osteofito en vertiente anterior y aplanamiento en ambas vertientes. Se decide realizar artrocentesis bilateral con inyección de PRP. Evolución a los 7 días logrando apertura de 40 mm.

El año 2022 se realizó un control solicitando un CBCT en que se observa: cóndilo derecho con cortical erosionada y aplanamiento en vertiente anterior, trabeculado óseo laxo asociado a vertiente anterior y espacio articular disminuido hacia posterior; y cóndilo izquierdo con cortical erosionada y aplanamiento en ambas vertientes, erosión profunda en porción media de vertiente anterior.

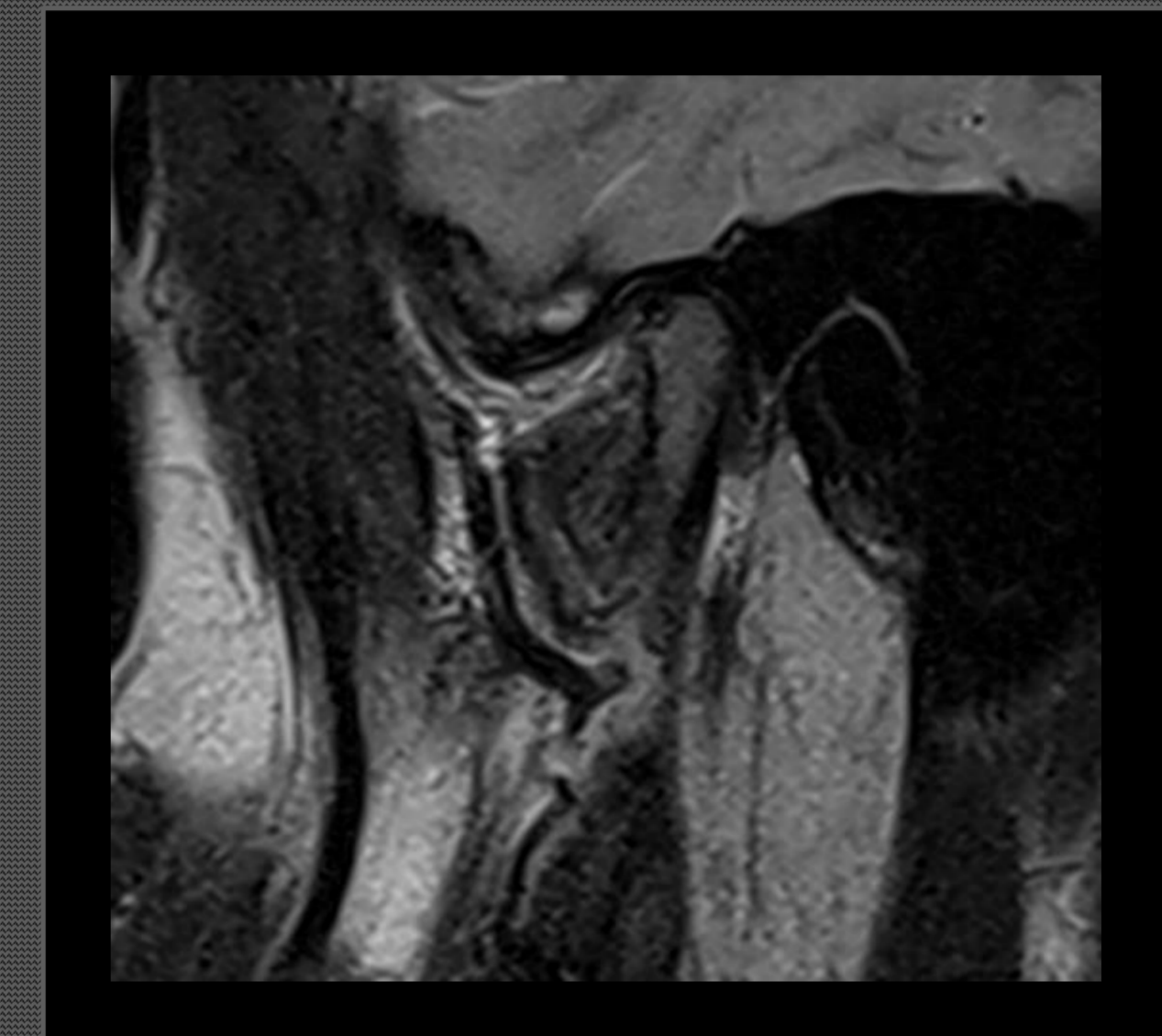
El año 2023, con 13 años consulta nuevamente por molestias leves en ATM derecha. Al examen clínico se observa apertura bucal conservada con dolor EVA 5 lado derecho, al examen muscular asintomático. Se solicita CBCT y RNM en que se observan cambios óseos degenerativos que impresionan como osteoartrosis severa bilateral más acentuada en lado derecho. Se realiza interconsulta a reumatología con exámenes: ANA +, sin embargo, es factor predictivo muy bajo para realizar diagnóstico de enfermedad reumatológica, por lo que se descarta enfermedad reumatológica.

Conclusiones

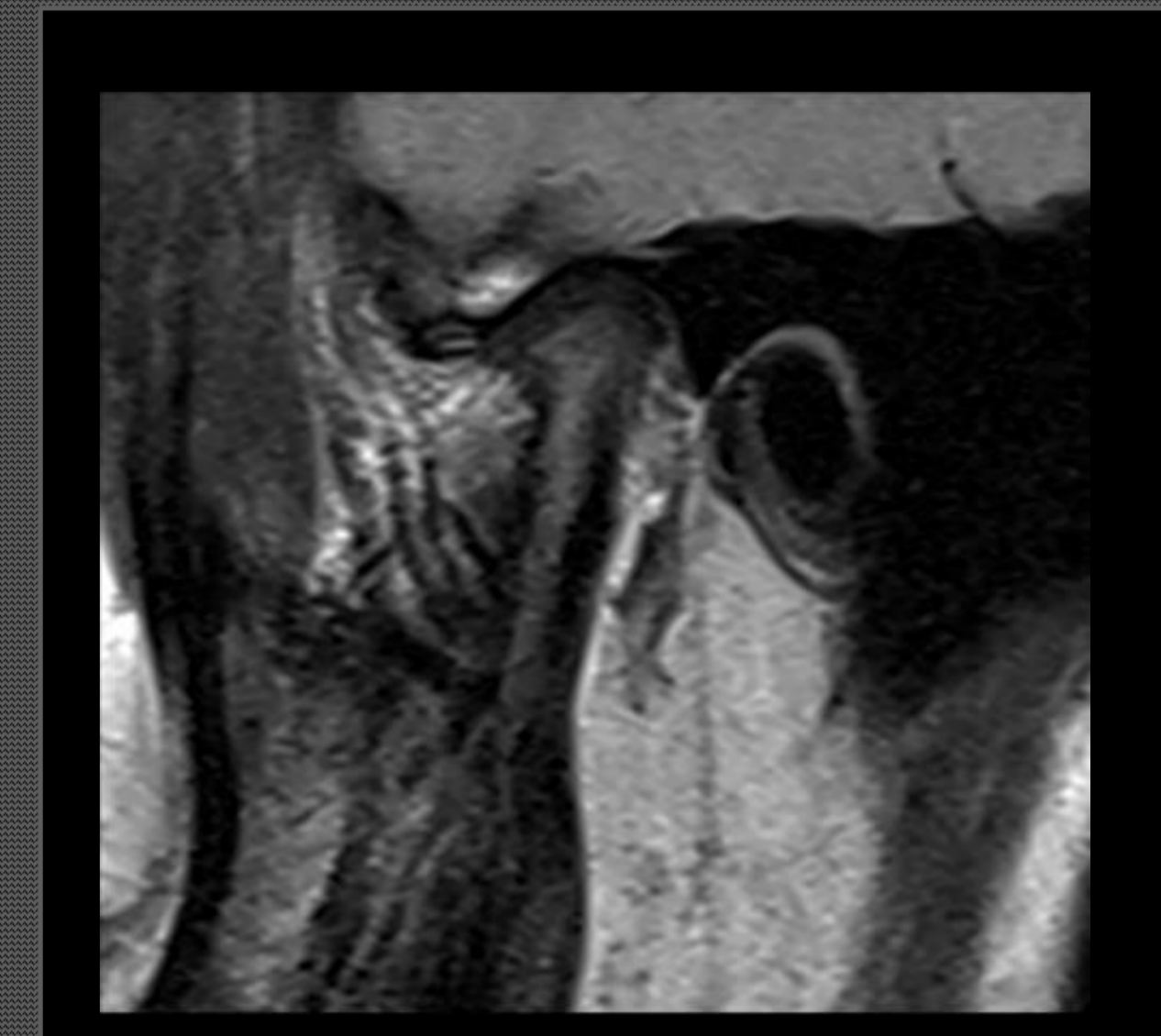
Las patologías articulares se pueden desarrollar a cualquier edad, siendo más prevalentes en pacientes de tercera edad. Para su adecuado diagnóstico y tratamiento son imprescindibles los exámenes Imagenológicos como panorámica, tomografía computada Cone Beam y RNM. Además, se debe descartar la presencia de una patología sistémica, dentro de las que destacan las enfermedades reumatológicas por lo que el manejo del paciente debe ser desde una mirada multidisciplinaria.

RNM 2021

ATM DERECHA



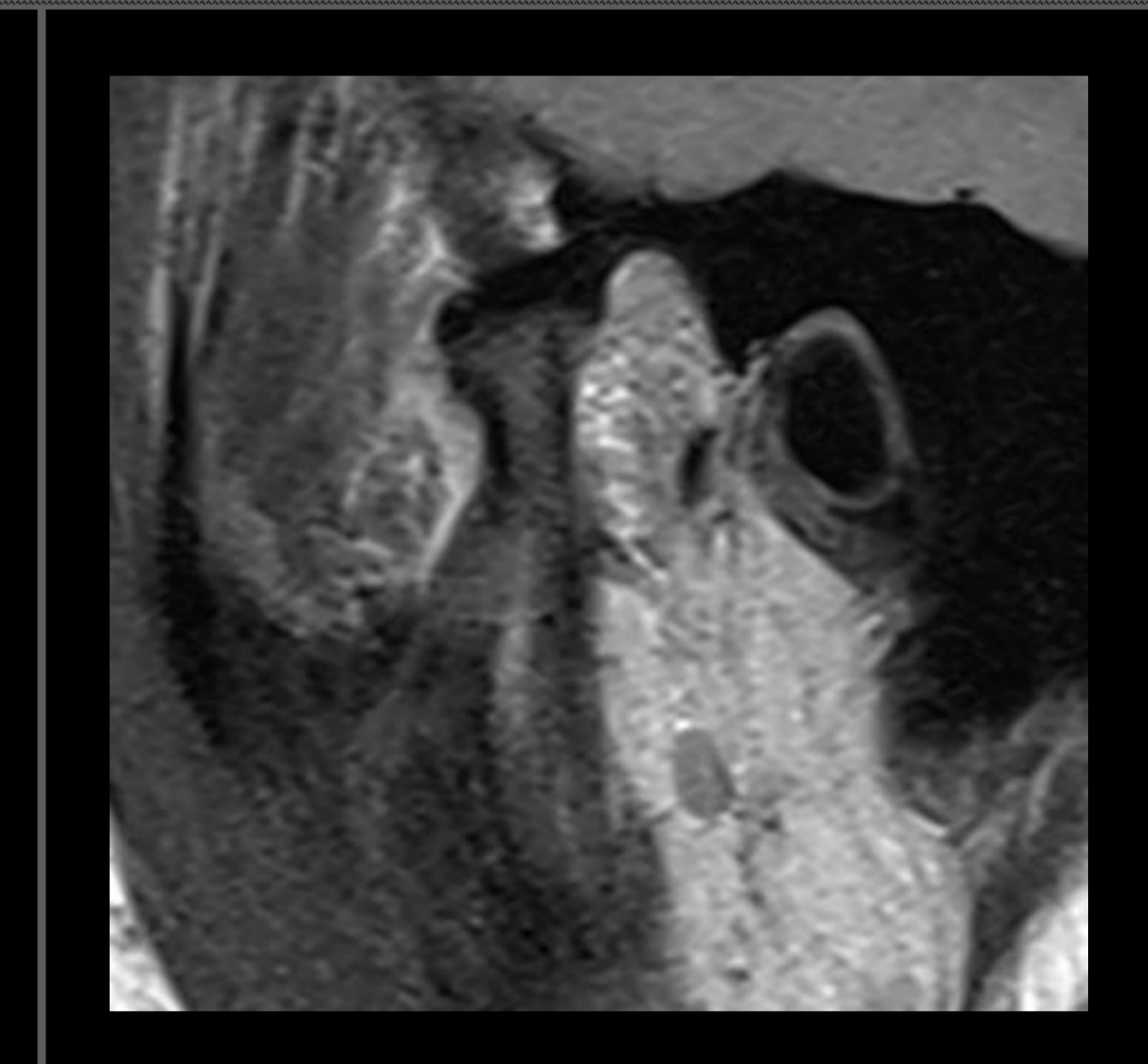
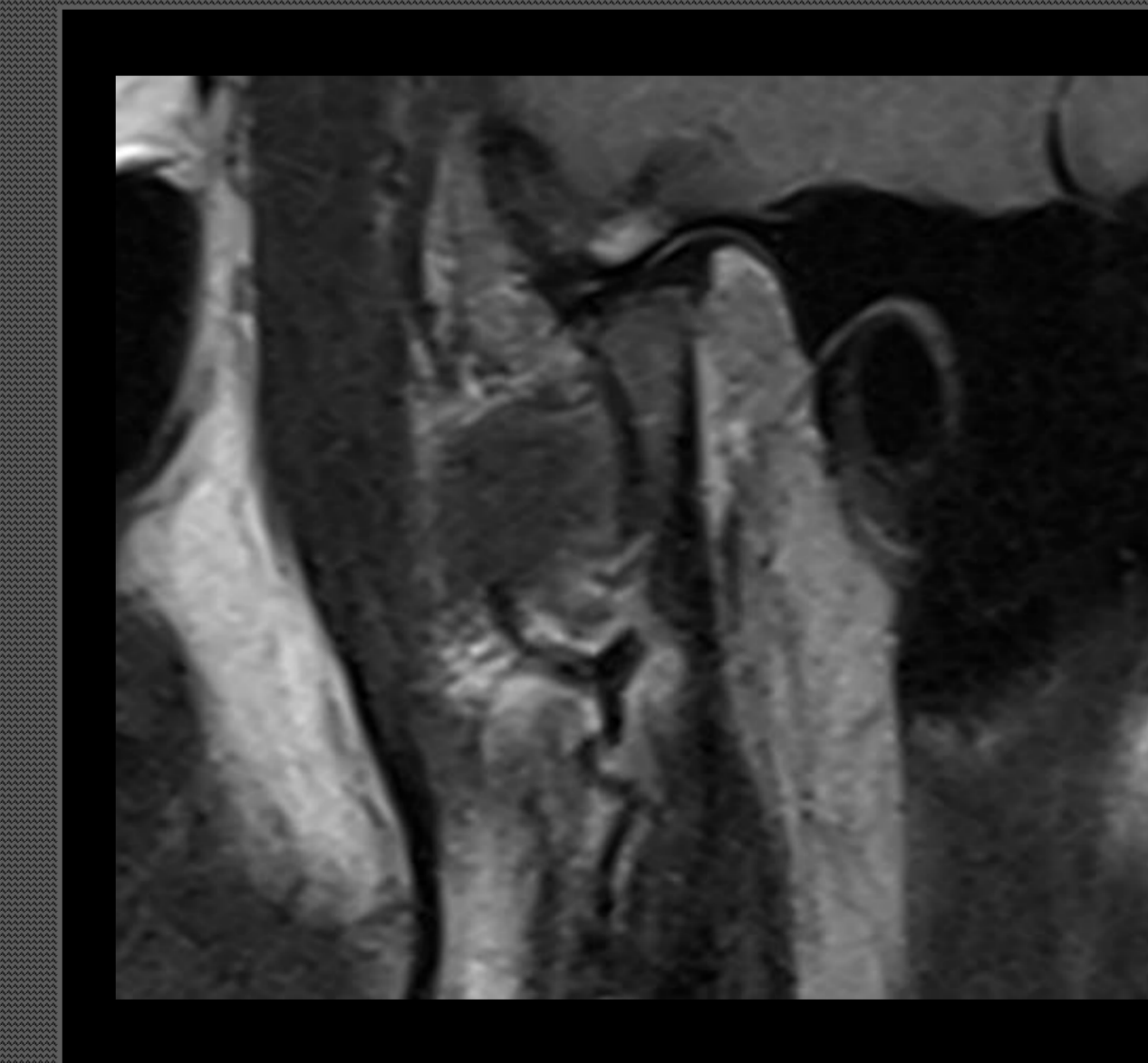
RNM 2023



RNM 2021

RNM 2023

ATM IZQUIERDA



Referencias:

GAETE GC, ASTORGA JP, FONCEA RC ALVARADO FB. Eficacia de artroscopía para el manejo de trastornos internos de la articulación temporomandibular. Craniofac Res. 2023; 2(1):51-57.